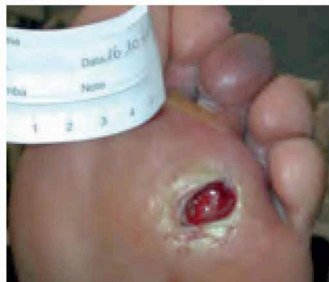
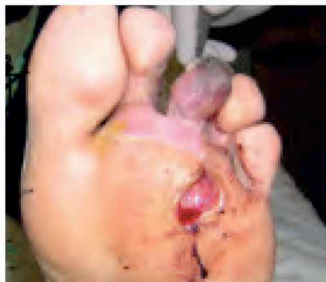
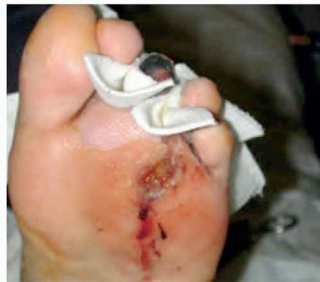OWRZODZENIE SPOWODOWANE UCISKIEM



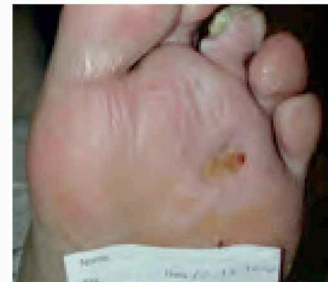Dzień 0.



Dzień 7.



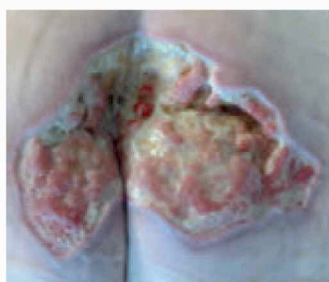Dzień 19.



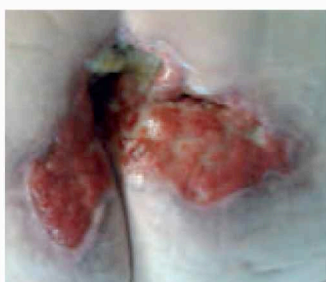Dzień 55.

Mężczyzna, 76 lat. Cukrzyca typu II, insulinozależna; utrudniony kontakt stopy z podłożem. Owrzodzenie spowodowane uciskiem: głębokość 5 mm, obszar 3 cm². Czas od powstania owrzodzenia: 6 miesięcy, stan pogorszony na skutek zakrzepicy żyłnej w rejonie trzeciego palucha i utworzeniem się przetoki u podstawy 2. - 3. oraz 3. - 4. stawu śródstopia; bolesne (VAS: 10). Terapia z wykorzystaniem HYPEROIL® - nasączone GAZY przez 10 kolejnych dni, następnie co drugi dzień do całkowitego zagojenia owrzodzenia. RANA WYLECZONA W CZASIE 55 DNI.

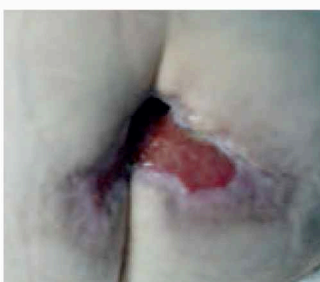ODLEŻYNA



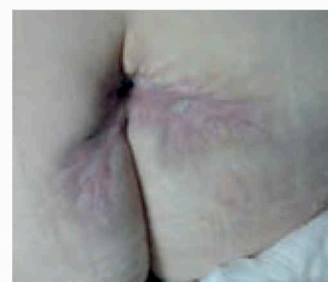Dzień 4.



Dzień 31.



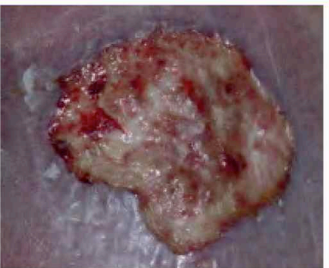
Dzień 57.



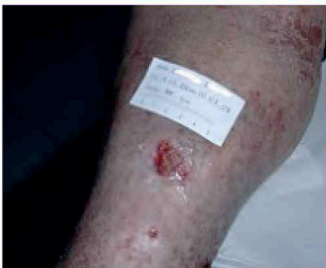Dzień 124.

Kobieta, 82 lata. Poperacji brzucha. W chwili wypisania ze szpitala pacjentka cierpiała na odleżynę krzyżową 3. stopnia, 18 x 8 cm. Po około 30 dniach nieprzynoszącego skutków leczenia z wykorzystaniem konwencjonalnych opatrunków przeprowadzono chirurgiczne oczyszczenie i rozpoczęto terapię z użyciem HYPEROIL® (aplikacja raz dziennie). Po upływie 7 dni czyszczenie chirurgiczne zostało powtórzone; nie stwierdzono śladów infekcji. Terapia z użyciem HYPEROIL® kontynuowana w warunkach domowych. 17 dni później widoczna wyraźna poprawa, stwierdzono tkankę ziarninową, a także ból związany z rewaskularyzacją. Wcześniejszy brak bólu wynikał z obecności dużej ilości martwej tkanki. Po upływie łącznie 43 dni zarówno rozmiar rany, jak i wysięk, uległy znaczącemu zmniejszeniu; śladów infekcji nadal nie stwierdzono. Po 57 dniach na 60% zmiany skórnej nastąpiła odbudowa nabłonka, a wysięk niemal całkowicie zanikł. Po 73 dniach nadal obecna była zmiana skórna o rozmiarach 2 x 1 cm z wewnętrznym wgłębieniem 1,5 x 1 cm, wysięk minimalny, infekcja nie pojawiła się. Leczenie w toku.

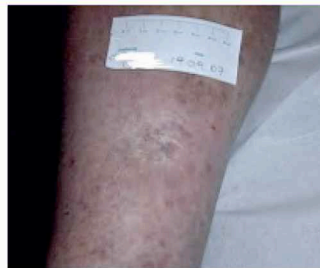OWRZODZENIE NA NODZE



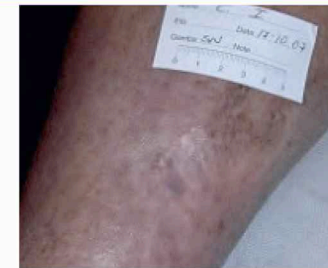Dzień 0.



Dzień 7.



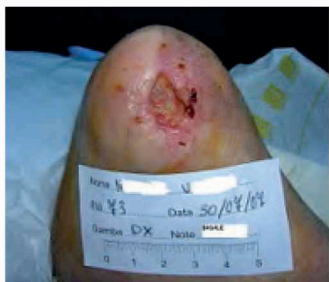Dzień 26.



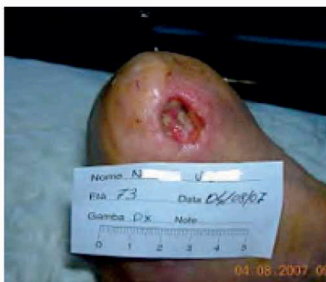Dzień 35.

Mężczyzna, 72 lat. Kardiopatia; cukrzyca insulinozależna (NID); pacjent aktywny i współpracujący; zespół pozakrzepowy (głęboka i płytka niewydolność żył). Wrzody nawracające przez 18 miesięcy, głębokość 0,1 mm, obszar na powierzchni zmiany 18 cm². Terapia HYPEROIL® - nasączone GAZY. Całkowite oczyszczenie osiągnięto w czasie 7 dni, tkanka ziarninowa utworzona po 7 dniach, odbudowa nabłonka w czasie 26 dni, CAŁKOWITE WYGOJENIE W CIĄGU 35 DNI.

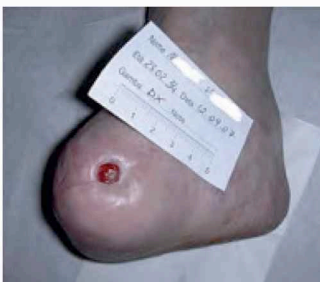OWRZODZENIE NA KIKUCIE PO AMPUTACJI, ODSŁONIĘTA KOŚĆ



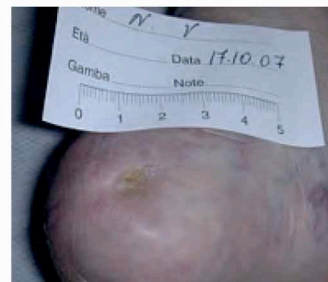Dzień 0.



Dzień 5.



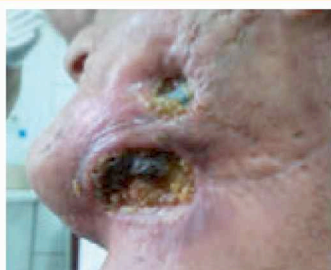Dzień 42.



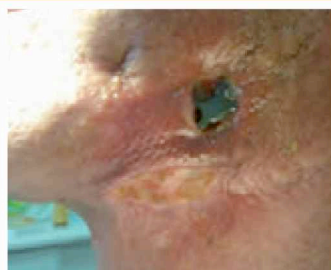Dzień 72.

Kobieta, 73 lata. Arteriopatia; kardiopatia; przewlekła niewydolność nerek; pacjentka nie chodzi. Czas od powstania rany: 6 miesięcy; głębokość 0,6 mm, obszar na powierzchni zmiany 5 cm², na kikucie po amputacji odsłonięta kość. Po zastosowaniu HYPEROIL® w ciągu 5 dni nastąpiło oczyszczenie rany i utworzenie tkanki ziarninowej. Redukcja obszaru rany w czasie 42 dni i WYGOJENIE PO 72 DNIACH.

NOWOTWÓR SZCZĘKOWY



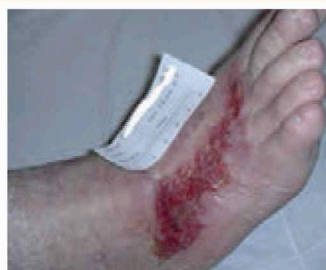Dzień 0.



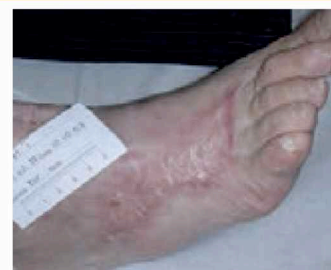Dzień 35.

Mężczyzna, 54 lata. Nowotwór szczękowy leczony ŻELOWYM preparatem HYPEROIL® w sprayu, który został wybrany zamiast preparatu olejowego ze względu na łatwiejsze rozprowadzanie na ranie. Aplikacja powtarzana co 2 dni. Po upływie 35 dni jedynym obszarem, który nadal pozostawał niezagojony, było miejsce nad metalowym implantem szczęki. Terapia kontynuowana z wykorzystaniem ŻELOWEGO preparatu HYPEROIL® w sprayu i GAZ HYPEROIL®.

OWRZODZENIE NA STOPIE



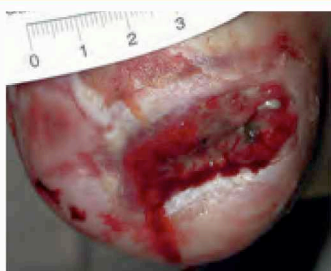5 miesięcy po ostatnim autoprzeszczepie



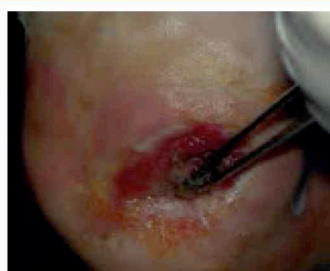Problem całkowicie wyleczony w 120 dni

Kobieta, 70 lat. Arteriopatia; rehabilitacja po operacji naczyń; zapalenie wątroby typu C, kardiopatia. Owrzodzenie na prawej stopie (głębokość 0,3 mm, obszar powierzchni zmiany 20 cm²), zmiana obecna od 7 miesięcy. Słabe gojenie w czasie 7 miesięcy po rewaskularyzacji chirurgicznej; 5 miesięcy od ostatniego autoprzeszczepu. Aplikacja HYPEROIL®, nasączonych GAZ, w czasie 14 dni spowodowała utworzenie się tkanki ziarninowej, pełną odbudowę nabłonka po 77 dniach i CAŁKOWITE ZAGOJENIE W CIĄGU 120 DNI.

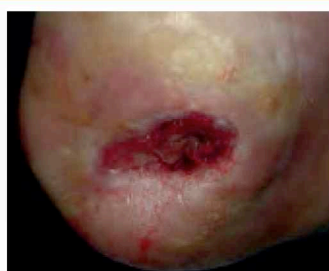ODLEŻYNA PIĘTY



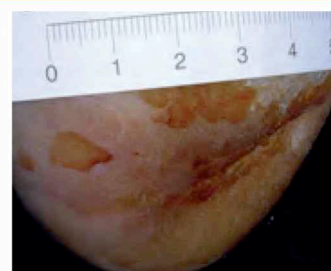
Odleżyna pięty leczona z wykorzystaniem opatrunku Hydrocolloid przez 4 miesiące



Usunięcie włókniaka i tkanki martwiczej



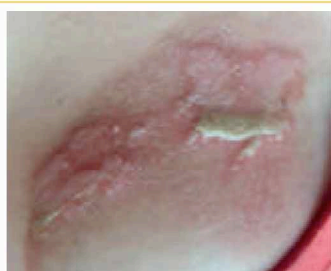Oczyszczenie i utworzenie się tkanki ziarninowej po 15 dniach leczenia z użyciem Hyperoil®



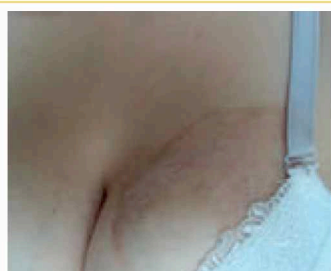
ODLEŻYNA WYLECZONA W CZASIE 121 DNI

Kobieta, 90 lat. Cierpiąca na Alzheimera, mająca odleżynę na prawej pięcie obecną od 4 miesięcy. Odleżyna, która spowodowała odsłonięcie tkanki i kości, okazała się trudna w leczeniu, pomimo prawidłowej terapii z wykorzystaniem zaawansowanych opatrunków.

OPARZENIE DRUGIEGO STOPNIA



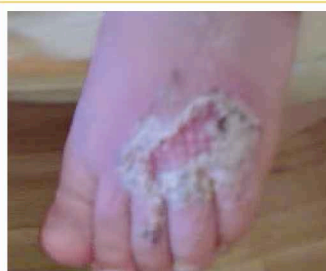Dzień 0.



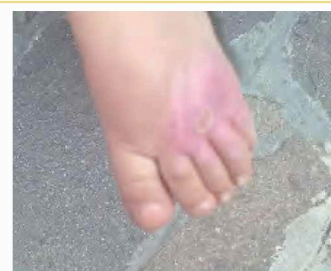Dzień 5.

Oparzenie drugiego stopnia, spowodowane gorącym napojem. Terapia z zastosowaniem OLEISTEGO preparatu HYPEROIL®. RANA CAŁKOWICIE WYLECZONA W CZASIE 7 DNI.

OBTARCIE



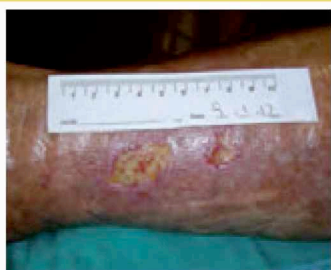Dzień 0.



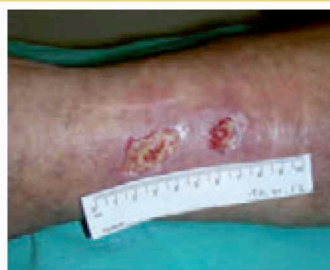Po 2 tygodniach

Dziecko, 15 miesięcy. Obtarcie stopy spowodowane działaniem opony roweru. Codzienne obmywanie z wykorzystaniem soli fizjologicznej i OLEISTEGO preparatu HYPEROIL®. Po niemal całkowitym zagojeniu: GAZY HYPEROIL®. CAŁKOWITE WYGOJENIE PO 2 TYGODNIACH OD ROZPOCZĘCIA TERAPII.

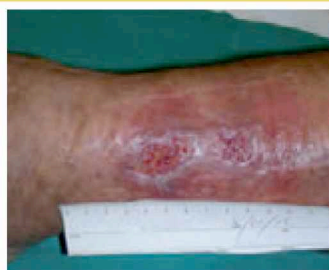WRZODY ŻYLNIE NA NODZE



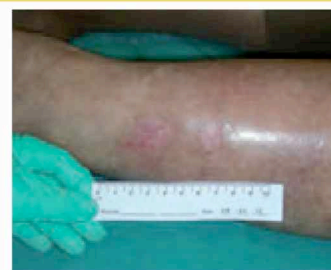Dzień 0.



Dzień 7.



Dzień 21.



Dzień 50.

Kobieta, 66 lat. Pacjentka otyła, cierpiąca na nadciśnienie krwi; poddawana doustnej terapii przeciwzakrzepowej ze względu na kardiomiopatię z zaburzeniami rytmu serca. Przewlekła niewydolność żył kończyn dolnych. Nie poddające się leczeniu owrzodzenie, obecne od 4 miesięcy. Nie reagujące na terapię konwencjonalną, nawet przy zastosowaniu zaawansowanych opatrunków. Dwa wrzody żyłne na lewej nodze w rejonie nadkostkowym. Wielkość: 3 cm x 2,5 cm x 2 cm - zmiany niebolesne - umiarkowany wysięk. Biofilm i kolonizacja na umiarkowanym poziomie. Terapia OLEISTYM preparatem HYPEROIL® i GAZAMI HYPEROIL® rozpoczęta 09.01.2012 r. Zmiany opatrunków: 3 razy w tygodniu. Leczenie uciskowe z każdorazowym stosowaniem kilku warstw bandaży. Po upływie jednego tygodnia wyraźne zmniejszenie biofilmu i utworzenie się tkanki ziarninowej. W następnych tygodniach dalsze formowanie się tkanki ziarninowej oraz rozpoczęcie odbudowy nabłonka. OWRZODZENIE CAŁKOWICIE WYLECZONE W CZASIE 60 DNI.